

Traumatismos vasculares periféricos

A. Martín Trenor

Servicio de Cirugía Cardiovascular. Clínica Universitaria. Facultad de Medicina. Universidad de Navarra

Correspondencia:

A. Martín Trenor

Cirugía Cardiovascular

Clínica Universitaria. Universidad de Navarra

Avda. Pío XII, 36. 31008 Pamplona

(mtrenor@unav.es)

Resumen

Los traumatismos vasculares en la vida civil han aumentado de forma importante. Esto se debe al incremento de los accidentes de circulación, laborales y domésticos, al aumento de la violencia en nuestra sociedad y al creciente número de complicaciones vasculares iatrogénicas. Este estudio tiene como objetivos el revisar el diagnóstico y el tratamiento de los traumatismos vasculares periféricos.

Los pasos más importantes en el manejo de las heridas vasculares son: 1. Control de la hemorragia y tratamiento del shock. 2. Diagnóstico precoz y tratamiento rápido. 3. Restauración completa del flujo arterial en la operación inicial. 4. Resección del tejido arterial dañado y anastomosis término-terminal o con injerto de safena. 5. Utilización liberal de la heparina. 6. Trombectomía con catéter de Fogarty. 7. Reparación de las heridas venosas asociadas. 8. Recubrimiento con tejidos blandos de la reparación arterial. 9. Utilización de la arteriografía peroperatoria. 10. Fasciotomías utilizadas de forma liberal pero selectiva. 11. Tratamiento de las lesiones asociadas.

En las heridas contaminadas los principios más importantes para prevenir la infección son: desbridamiento adecuado, irrigación abundante y cierre retrasado de la herida.

Palabras clave: Traumatismo vascular. Heridas arteriales.

Introducción

Los traumatismos vasculares son cada vez más frecuentes en la vida civil como consecuencia de los accidentes de circulación y de trabajo¹⁻³. El aumento de la violencia en nuestra sociedad ha incrementado de forma importante las heridas vasculares provocadas por armas blancas y por proyectiles con un tipo de heridas que anteriormente sólo se veían en las guerras⁴. El gran número de exploraciones y tratamientos médicos realizados a través de los vasos mediante punciones o introducción de catéteres ha aumentado las lesiones vasculares "iatrogénicas"⁵⁻⁹. También el incremento de operaciones complejas de diferentes especialidades^{10,11} han hecho más frecuentes este tipo de complicaciones vasculares^{4,12}. La gran difusión del vidrio en la arquitectura y decoración ha aumentado las heridas vasculares en los accidentes en los hogares^{1,4}.

Summary

The frequency of vascular injuries in civilian life has increased greatly. This is due to more traffic, labour and domestic accidents, the increase of violence in our society and the increasing number of iatrogenic vascular complications. The objectives of this study were to review the diagnosis and treatment of patients who sustained vascular injuries in the extremities.

The most important steps in the management of vascular injuries are: 1. Control of haemorrhage and treatment of shock. 2. Early recognition and prompt treatment. 3. Complete restoration of arterial flow during the initial procedure. 4. Resection of damaged tissue with end-to-end anastomosis or saphenous vein grafting. 5. Liberal employment of heparin. 6. Fogarty catheter thrombectomy. 7. Repair of associate venous injuries. 8. Soft tissue coverage of the site of arterial repair. 9. Use of completion arteriography. 10. Fasciotomy used liberally but selectively. 11. Management of associated injuries.

In contaminated wound the most important principles in prevention of infections are: adequate debridement, copious irrigation and delayed closure of the wound.

Key words: Vascular trauma. Arterial injury.

Como consecuencia de lo aprendido de las heridas vasculares producidas en las guerras, el tratamiento de las mismas ha evolucionado en pocas décadas, mejorando notablemente los resultados de supervivencia de los heridos y la conservación de la extremidad afectada^{13,14}.

Clasificación

Desde un punto de vista quirúrgico los traumatismos vasculares se dividen en *abiertos* y *cerrados*. En el traumatismo abierto existe siempre una contaminación bacteriana de la herida que condiciona el tratamiento y la evolución. Morfológicamente, podemos clasificar a las heridas vasculares en: punciones, laceraciones, secciones, contusiones, avulsiones, compresiones, fístulas arteriovenosas y falsos aneurismas¹⁵.

En las *punciones* existen heridas vasculares generalmente pequeñas y con poca afectación de las paredes. Frecuentemente existe una perforación completa del vaso con herida de entrada y salida (transfixión).

En las *laceraciones* hay una herida lateral, más extensa y con mayor compromiso de las capas vasculares.

La *sección* consiste en la interrupción completa de la continuidad de las paredes vasculares y se suele acompañar de retracción de sus extremos.

En las *contusiones* se producen lesiones parietales, generalmente en traumatismos cerrados, sin solución de continuidad en las capas externas, y suelen acompañarse de trombosis del vaso.

Las *avulsiones* son interrupciones totales o parciales de las paredes vasculares producidas por arrancamiento. Suele existir un mayor compromiso de las paredes que en las secciones y no es raro que se mantenga la continuidad de la arteria exclusivamente por la capa adventicia quedando separadas la íntima y la media.

En las *compresiones* se produce una disminución u oclusión de la luz vascular, sin lesiones vasculares, por estructuras vecinas a los vasos.

Cuando se afectan conjuntamente una arteria y una vena como consecuencia de un traumatismo que causa heridas próximas en las mismas, se puede producir una *fístula arteriovenosa* con cortocircuito de sangre arterial hacia la vena¹⁶.

Las heridas arteriales con solución de continuidad de las paredes arteriales que producen hematomas, pueden dar lugar a la formación de *falsos aneurismas* por organización de la pared externa del hematoma y conexión de la parte central de éste con la arteria.

Los traumatismos pueden afectar a las arterias o a las venas. No es raro, por su distribución anatómica, que lo hagan conjuntamente. Sin embargo los traumatismos arteriales tienen una mayor relevancia clínica y los trataremos con mayor extensión.

Diagnóstico

En muchos casos el diagnóstico es obvio, sobre todo en presencia de heridas profundas situadas sobre el trayecto de los vasos o cuando se observa una franca hemorragia a través de ellas. En otras ocasiones el diagnóstico puede no ser tan evidente e incluso estar enmascarado por las lesiones asociadas. En todo caso es necesario un alto grado de sospecha para hacer el diagnóstico correcto o hacer las exploraciones adecuadas que lleven al mismo.

En toda herida próxima al recorrido de los vasos se debe excluir su lesión, sobre todo si se acompaña de hematomas desproporcionados o pulsátiles y de hemorragia copiosa.

Una vez atendidas las prioridades vitales, debe realizarse una exploración vascular completa. Palpar todos los pulsos comparando su intensidad con la extremidad no afectada. Explorar el llenado venoso y capilar, la temperatura y la presencia o no de cianosis o palidez en la extremidad afectada. Todos los datos deben registrarse en la historia para valorar su evolución. Debe también auscultarse el recorrido de las arterias, buscando la presencia de soplos sistólicos o continuos¹⁷. También se registrarán las presiones arteriales en cada extremidad medidas con Doppler (índice tobillo/brazo) buscando posibles diferencias.

Tabla 1. Signos y síntomas sospechosos de lesiones arteriales

1. Proximidad de la herida a una arteria mayor
2. Pulsos distales ausentes o disminuidos
3. Historia de/o sangrado arterial persistente
4. Hemorragia mayor con hipotensión o shock
5. Hematoma grande o creciente
6. Lesión de nervios anatómicamente próximos
7. Auscultación de soplos sobre el trayecto arterial afectado
8. Isquemia distal a la zona afectada

Modificado de Thal y Perry, 1977

La falta de pulsos arteriales en una extremidad traumatizada, es el signo más frecuente de lesión arterial. Nunca debe explicarse su ausencia por “espasmo” o enfermedad arterial previa aunque ésta debe ser valorada, si es posible, con la historia y el resto de la exploración. La falta de pulsos es indicación para realizar una arteriografía. Sin embargo, en casi un tercio de las lesiones arteriales persisten los pulsos por no estar interrumpida por completo la luz arterial o por existir una buena circulación colateral (Tabla 1).

La utilización de aparatos de ultrasonidos (Doppler o Eco-Doppler) para explorar el flujo vascular es de gran ayuda, sobre todo en pacientes hipotensos con pulsos difíciles de palpar¹⁸⁻²⁰.

Cuando existe sospecha de un traumatismo arterial la exploración de elección es la arteriografía. Su realización, una vez controladas las alteraciones que amenazan la vida del traumatizado, no complica la evolución y retrasa poco o incluso adelanta el tratamiento adecuado²¹. En pacientes en estado grave que requieren una operación quirúrgica inmediata, la arteriografía puede ser realizada en quirófano pues no son necesarias instalaciones especiales. Puede hacerse por punción directa de la arteria proximal o, mejor, introduciendo catéteres a través de arterias lejanas al traumatismo con la técnica de Seldinger.

En las extremidades las radiografías son importantes, ya que algunos tipos de fractura en el tercio distal del fémur o proximal de la tibia se asocian con frecuencia con lesiones vasculares. Lo mismo ocurre en las fracturas próximas a la articulación del codo y en algunas luxaciones²².

En las isquemias posteriores a cateterismos por vía arterial la desaparición de pulsos distales indica una oclusión arterial y no debe retrasarse el tratamiento quirúrgico, que es fácil y resolutorio, explicando el cuadro por posibles “espasmos” arteriales^{5,6,9}.

Las heridas profundas que han sangrado no deben explorarse digitalmente o con instrumentos, ni retirarse coágulos o apósitos compresivos de ellas sin haber excluido antes las lesiones vasculares. De hacerse, se realizará en quirófano por un cirujano con experiencia en cirugía vascular y con el enfermo preparado para la cirugía y disponiendo de sangre cruzada.

Tratamiento de las heridas vasculares (Tabla 2)

Manejo preoperatorio

Control de la hemorragia

Como es lógico, el control del sangrado tiene una prioridad absoluta en las lesiones arteriales y venosas. Es relativamente fácil en las heridas vasculares de las extremidades y

Tabla 2. Tratamiento de las heridas vasculares**I. Prioridades**

- Control de la hemorragia.
- Traslado urgente.
- Tratamiento del shock.
- Reconstrucción arterial urgente.

II. Claves en el manejo quirúrgico

- A. Tratamiento de la herida
- Tratamiento antibiótico.
 - Desbridamiento extenso de los tejidos desvitalizados.
 - Evacuación de los hematomas.
 - Irrigación abundante de la herida.
- B. Reconstrucción arterial
- Control y exposición de la arteria.
 - Resección de las partes dañadas de la arteria.
 - Extracción de trombos distales.
 - Heparinización general o distal.
 - Reparación de la arteria.
 - Recubrimiento de la arteria con tejidos blandos.
- C. Tratamiento de los daños asociados
(Venas, huesos, nervios y tejidos blandos)

III. Postoperatorio

- Vigilancia de la permeabilidad arterial.
- Vigilancia de posibles hemorragias.
- Necrosis muscular.
- Infecciones de la herida.

Modificado de Rich y Spencer, 1978

debería hacerse ya en el mismo lugar donde se ha producido el accidente.

En la mayoría de los casos la hemorragia puede ser detenida temporalmente por presión digital. En las heridas profundas de las extremidades casi siempre se puede controlar la hemorragia, rellenando la herida con abundantes gasas y aplicando sobre ellas un vendaje compresivo. En las heridas penetrantes en la mitad inferior del abdomen que afectan a los vasos ilíacos, puede ser útil la compresión con el puño.

No se deben aplicar torniquetes excepto en casos con destrucción masiva de tejidos o amputación traumática y hemorragia incoercible. Si tienen que aplicarse se utilizará un manguito neumático, incluso el de un aparato para medir la tensión, y se elevará la presión sólo ligeramente por encima de la arterial. La aplicación de torniquetes realizados con cuerdas, cables, tubos de goma dura u otro sistema similar y fuertemente apretados puede provocar lesiones irreversibles en los tejidos, sobre todo en los nervios. De hecho, en series grandes de heridas vasculares, una de las causas más frecuentes de pérdida de la extremidad es la aplicación previa de un torniquete. En ocasiones hemos atendido sangrados venosos importantes provocados por un torniquete proximal a la herida e insuficientemente apretado que cesaron espontáneamente al retirarlo. El torniquete provoca una isquemia total de la extremidad que se tolera durante un tiempo muy limitado por los tejidos. La retirada de un torniquete después de varias horas de compresión puede dar lugar a cuadros clínicos graves similares al síndrome de aplastamiento.

Excepto en casos excepcionales en que queden claramente expuestos los vasos *no deben aplicarse clamps vasculares a ciegas*, ya que es fácil el dañar las estructuras vecinas o aumentar las heridas vasculares.

Traslado urgente

El paciente que ha sufrido una herida vascular, una vez controlada la hemorragia, debe ser trasladado en el menor tiempo posible a un hospital.

Lo ideal es que la reconstrucción arterial se realice antes de seis horas, el conocido como "período de oro"²³.

Las extremidades en las que se consigue restablecer el flujo sanguíneo en las primeras seis horas, casi con seguridad se recuperarán sin secuelas. Pasado este tiempo se irán produciendo lesiones de los tejidos de forma progresiva. Dependiendo de la circulación colateral y de la formación de trombos distales, la tolerancia a la interrupción arterial puede ser mayor o menor. También influyen el estado general del paciente (en el que está en shock las lesiones se producirán antes), y la temperatura ambiente (si es baja la tolerancia a la isquemia es mayor). Además, la localización de la herida arterial (poplíteo por ejemplo)²⁴ y, sobre todo, el tamaño de la arteria lesionada. Generalmente, cuanto mayor es la arteria mayor es la isquemia.

Las lesiones asociadas extensas de los tejidos blandos hacen más difícil la circulación colateral y disminuyen el tiempo de tolerancia. En una extremidad, los distintos tejidos tienen diferente tolerancia a la isquemia. Siendo los más sensibles los nervios y más resistente la piel y todavía más los tendones y los huesos. Pero la viabilidad va a depender del estado de los músculos que no toleran una isquemia absoluta mayor de 4-6 horas. Sin embargo, en condiciones clínicas rara vez se produce la interrupción completa del riego arterial gracias a la formación de circulación colateral. Hay también grupos musculares más sensibles a la isquemia por su anatomía como el compartimento tibial anterior²⁴ y el de los flexores del antebrazo^{25,26}.

Por todo ello, resulta difícil el establecer un límite de tiempo por encima del cual no debe intentarse la reconstrucción arterial. En cada caso concreto debe valorarse el estado de la extremidad y será la turgencia muscular que se produce con la isquemia prolongada, hasta llegar a aparecer un auténtico "rigor mortis", el indicador más seguro de la viabilidad.

Como regla, debe intentarse la revascularización de toda extremidad mientras exista esperanza de recuperación y valorando el estado general del paciente, para no arriesgar su vida.

En las heridas abiertas, el retraso en el tratamiento adecuado aumenta además el riesgo de infección.

Tratamiento del shock

La mayoría de los pacientes que sufren heridas vasculares importantes pierden cantidades grandes de sangre en el accidente y durante su traslado y llegan al Hospital en diferentes grados de shock. Lo ideal sería que en el lugar donde se produce la herida y durante el traslado no sólo se consiguiese detener la hemorragia sino que se comenzase con el aporte de líquidos intravenosos y expansores del plasma para mantener un estado hemodinámico lo más normal posible.

Cuando las pérdidas son grandes, mayores que el 15-20% de volumen sanguíneo, es necesario el transfundir sangre o derivados. En situaciones críticas se administrará sangre del grupo O Rh negativo sin esperar a las pruebas cruzadas.

Manejo quirúrgico

Por muy urgente que sea la situación debe hacerse una exploración general del herido, sobre todo de los que han sufrido

do un politraumatismo, mientras se comienza el tratamiento¹⁷. Deben establecerse prioridades, atendiendo, en primer lugar, las lesiones que amenazan la vida y practicando los estudios complementarios necesarios (radiografías, arteriografías, eco, TAC) para diagnosticarlas. Siempre que la hemorragia esté controlada se atenderán después las heridas vasculares de las extremidades. Puede ser necesaria la colaboración de diferentes especialistas.

En las heridas abiertas debe comenzarse con tratamiento antibiótico lo antes posible y en las cerradas debe administrarse una dosis inmediatamente antes de comenzar la cirugía.

En las heridas, sobre todo en las contaminadas o con destrucción importante de tejidos, no debe olvidarse la profilaxis antitetánica.

La *anestesia* tendrá que ser general en la mayoría de los casos y, en ocasiones, por la urgencia de las lesiones, tendrá que comenzarse ésta en situaciones muy lejos de las ideales: enfermos en estado de shock, hemorragia persistente, lesiones múltiples, etc. Es fundamental el contar con varias cánulas venosas gruesas para un aporte rápido de volumen, una cánula venosa central y si es posible una en una arteria periférica para control directo de la tensión arterial y obtención de muestras para gases. También es de gran utilidad, para un adecuado control, colocar una sonda vesical.

Se prepara la región afectada rasurándola y lavando con soluciones antisépticas. Si la lesión vascular asienta en una extremidad se preparará ésta de forma entera para tener un control completo y explorarla durante la cirugía. En las extremidades inferiores, conviene preparar también la no afectada para obtener, si fuera necesario, un injerto venoso sin comprometer más la extremidad traumatizada.

Tratamiento de la herida

Es fundamental el tener un control adecuado, proximal y distal, de los vasos heridos para evitar una hemorragia grave. Por regla general, es preferible obtener este control a través de incisiones electivas, siguiendo las técnicas clásicas de exposición de los vasos^{27,28}. No se debe caer en la tentación de pretender controlar los vasos a través de la misma herida, a no ser que éstos estén claramente expuestos, pues la mayoría de las veces se puede provocar una hemorragia catastrófica. La forma más simple de ocluir la circulación es el aplicar clamps vasculares. También puede obtenerse el control con catéteres de balón de Fogarty introducidos intraluminalmente.

Antes de reparar los vasos y una vez obtenido el control vascular, se comienza con un desbridamiento amplio de los tejidos desvitalizados, sobre todo en heridas contaminadas, evacuando los coágulos resultantes del hematoma, quedando muchas veces expuestos los vasos al retirarlos.

Una vez que se han extirpado los tejidos desvitalizados y retirado los posibles cuerpos extraños e incluso mientras se lleva a cabo la limpieza, es muy importante para reducir las infecciones y su gravedad el irrigar la herida con abundante suero fisiológico. En las heridas contaminadas pueden añadirse antibióticos de amplio espectro al suero (Kanamicina 1 gr por litro).

Para Rich²⁹ los principios más importantes para prevenir la infección, en heridas contaminadas, son el desbridamiento adecuado, la irrigación abundante y el cierre retrasado de la herida.

Reconstrucción arterial

Los objetivos básicos de la reconstrucción arterial son el desbridamiento de la arteria dañada, la extracción de trombos distales, la restauración de la continuidad sin estenosis ni tensiones de la anastomosis y el recubrimiento con tejidos blandos de la arteria reparada²⁹⁻³¹.

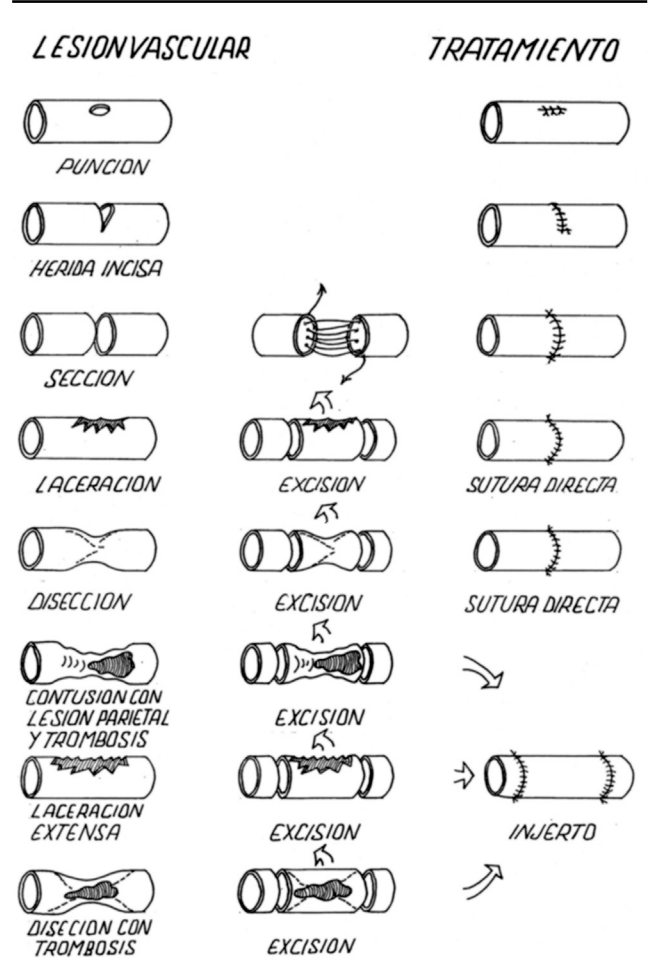
Dependiendo del tipo de herida se suelen utilizar como técnicas la sutura lateral, la sutura lateral con parche de vena, la anastomosis terminoterminal o la inserción de un injerto vascular (Figura 1)³².

Si no existen lesiones importantes en otras zonas del organismo que contraindiquen la anticoagulación se debe administrar la heparina intravenosa en cuanto se consiga el control de la arteria³³. En casos con traumatismos múltiples se heparinizará localmente la arteria distal y proximal, inyectando entre 10 y 25 mg de heparina diluida en suero después de la exploración con el catéter de Fogarty³⁰.

Se deben reseca los segmentos de arteria severamente dañados hasta conseguir una arteria de apariencia normal. Conviene ser conservador en estas resecciones para evitar la utilización innecesaria de injertos.

Las heridas limpias producidas por instrumentos cortantes, raras veces requieren la resección de la pared arterial mien-

Figura 1.



tras que las lesiones causadas por proyectiles, sobre todo de alta velocidad, y las contusiones requieren desbridamientos más amplios.

Al diseccionar la arteria no se debe extirpar la adventicia y se evitará al máximo la sección de colaterales.

La extracción de los posibles trombos distales es uno de los gestos quirúrgicos más importantes en la reconstrucción de las arterias. Las trombosis distales son muy variables y siempre se debe explorar la arteria distal introduciendo cuidadosamente un catéter de Fogarty. El sangrado retrógrado es engañoso y puede depender de colaterales estando ocluidos los troncos distales²⁹.

Se ha utilizado con éxito trombolisis intraarterial con uroquinasa en traumatismos limitados a la extremidad³³.

Para las suturas se utilizan preferiblemente monofilamentos con agujas atraumáticas. La mayoría de las lesiones pueden repararse con suturas finas (5/0 o 6/0). Para arterias muy finas o reimplantes pueden ser necesarias suturas de 7/0 u 8/0, utilizando sistemas de magnificación óptica para su manejo adecuado.

El tipo de sutura cambia según la lesión vascular. En las heridas laterales provocadas por instrumentos cortantes puede utilizarse una sutura continua con buenos resultados. Sin embargo, si el corte abarca una parte importante de la arteria, no es transversal al eje de la misma o existe pérdida de pared arterial, con la sutura lateral se puede distorsionar el vaso. Esta técnica es más segura en las arterias gruesas que en las delgadas. Ocasionalmente puede repararse una herida lateral cerrándola con un parche venoso para evitar la posible estenosis que produciría una sutura directa.

Generalmente, sin embargo, es preferible reseccionar la parte dañada de la arteria y reconstruirla con una sutura término-terminal. Si se ha perdido un segmento importante del vaso debe evitarse la tensión en la línea de sutura intercalando un injerto entre los dos extremos. Antes de hacerlo se valorará su necesidad ya que muchas veces, sobre todo en las secciones completas, los extremos se retraen dando la falsa sensación de falta de tejido. El diseccionar la arteria ampliamente puede ayudar a la unión de los bordes con menos tensión, lo mismo que el flexionar ligeramente la extremidad en algunas localizaciones²⁹.

Normalmente se utiliza una técnica de sutura continua. La reconstrucción de arterias muy delgadas puede requerir la utilización de puntos aislados. En las arterias medianas y pequeñas facilita la sutura el dividir con dos puntos opuestos la circunferencia arterial. En arterias pequeñas puede ser útil para una mejor exposición, hacer la sutura sin aproximar los bordes, en "paracaídas", traccionando al final de los dos cabos para aproximar las paredes a la vez que se aproximan los clamps³⁰.

Es muy importante el hacer correctamente la sutura, no desgarrando las paredes al pasar la aguja ni traumatizando los bordes con las pinzas. Se evitará en todo momento que la sutura traccione inadecuadamente los cabos arteriales haciendo que el ayudante aproxime los clamps, el no hacerlo supone un riesgo alto de desgarro. Una vez terminada la sutura, si fuesen necesarios puntos adicionales es mejor reaplicar los clamps dándolos cómodamente y con mejor visión. Si es necesario el reaplicar los clamps no se neutralizará la heparina hasta reparar las fugas²⁹.

Una vez conseguida la hemostasia es importante explorar la sutura para descartar posibles distorsiones o estenosis. De-

ben palpase los pulsos proximal y distalmente a la sutura y, si está la extremidad completamente preparada, palpar también los pulsos distales. En caso de dudas se realizará una arteriografía peroperatoria inyectando contraste directamente en la arteria por encima de la anastomosis.

El fracaso en la reconstrucción arterial se debe casi siempre a errores técnicos que pueden ser corregidos si se diagnostican a tiempo. Si se ha hecho la sutura con la extremidad en flexión, para una mejor exposición o para aproximar los cabos, hay que extenderla suavemente antes de cerrar para valorar su tensión.

Reconstrucción con injertos

En muchas heridas arteriales en las que existe una pérdida importante de tejidos, puede ser necesario el utilizar un injerto para restablecer la continuidad. Siempre que sea posible se utilizará un injerto de vena³⁴. Normalmente esto es casi siempre posible en las heridas vasculares de las extremidades. Deben evitarse los injertos artificiales en las heridas contaminadas por el gran riesgo de infección que suponen. Parece ser que los injertos de PTFE son más resistentes a la infección que los de Dacron, por lo que se utilizarán este tipo de injertos si son imprescindibles^{35,36}. En algunos casos en los que es necesario un injerto sintético puede recurrirse a técnicas extraanatómicas evitando la zona herida³⁷.

Los injertos venosos se consiguen extrayendo la vena safena interna de la extremidad no afectada. Se preferirán las anastomosis término-terminales pero si el injerto de safena invertida viene de una arteria mayor es necesario hacerlo látero-terminal. En algunas regiones, como el hueco poplíteo, es más fácil hacer la sutura distal de forma término-lateral.

Protección de la anastomosis

Es fundamental el recubrir con tejidos blandos viables la zona de la reconstrucción arterial. Las arterias expuestas tienen una gran tendencia a la ruptura que se ve incrementada por la presencia de infección. Esto es muy importante en las heridas que se dejan para cierre tardío por estar contaminadas. Los tejidos utilizados para el recubrimiento no deben estar desvitalizados ya que su necrosis provocará complicaciones graves. En caso de pérdida masiva de tejidos blandos se pueden movilizar colgajos musculares, como el músculo sartorio en el muslo, para proteger las suturas²⁹.

Deben recubrirse también los nervios y los tendones para mantener su viabilidad. En caso necesario debe recurrirse a procedimientos de cirugía plástica para cubrir los vasos expuestos.

En el postoperatorio deben vigilarse atentamente las heridas que se han dejado abiertas y valorar la viabilidad de los tejidos utilizados para el recubrimiento de los vasos.

Amputación

En algunos casos con pérdida masiva de tejidos blandos, nervios, hueso o aplastamientos importantes, está indicada la amputación primaria de la extremidad. Se debe tener el suficiente juicio para hacerlo cuando está indicado ya que en estas ocasiones los intentos de reconstrucción vascular pueden poner en peligro la vida del enfermo^{38,39}.

También se debe indicar la amputación en los casos de fracaso de la reconstrucción arterial que cursan con hemorragia y sepsis. En ocasiones, a pesar de obtenerse una buena

revascularización se producen necrosis musculares extensas, casi siempre por isquemia prolongada, que hacen que la extremidad no sea viable⁴⁰.

Las denervaciones completas irreparables dan lugar a una extremidad no funcional y con múltiples problemas que a la larga puede precisar una amputación⁴¹.

Tratamiento de las lesiones asociadas

Muchas veces se lesionan simultáneamente las venas satélites junto a las arterias. Siempre que sea posible se deben reconstruir las venas mayores con técnicas de cirugía vascular similares a las de las arterias, incluso utilizando injertos venosos⁴², especialmente en los traumatismos con daño extenso de los tejidos blandos que afectan también a las venas superficiales, disminuyendo la posibilidad de una circulación venosa colateral adecuada. En las lesiones conjuntas de arteria y vena poplíteas es fundamental la reconstrucción de los dos vasos^{24,33,43,44}.

Si se reconstruye la arteria y el retorno venoso está comprometido se producirá un edema masivo de la extremidad que hará más problemática su recuperación. Si es necesario reconstruir la vena se debe hacer previamente a la reparación arterial⁴⁵.

Fracturas asociadas

Cuando existen fracturas asociadas de los huesos largos de las extremidades se debe conseguir la estabilización de las mismas antes de proceder a la reconstrucción arterial aunque actualmente se tiende a dar prioridad a la revascularización⁴⁶. Puede ser necesario primero el controlar las arterias antes de proceder al tratamiento de la fractura para evitar que la movilización produzca hemorragias importantes. Generalmente en las heridas abiertas se prefiere la fijación externa de la fractura⁴⁷. Deben evitarse las técnicas de tracción ya que pueden causar tensión en las suturas vasculares.

Si la reconstrucción es compleja se pueden utilizar "shunts" temporales intravasculares para no prolongar el tiempo de isquemia⁴⁸⁻⁵⁰.

Lesiones nerviosas asociadas

En la mayoría de los casos es preferible no prolongar la operación intentando reconstruir los nervios lesionados a la vez que los vasos, sobre todo si el traumatismo ha sido grave. Se preferirá esperar a la recuperación del paciente para proceder de forma electiva a la reconstrucción de los nervios. Si el enfermo permanece estable y la lesión nerviosa es única se procederá a su reconstrucción⁵¹.

Fasciotomía

En algunos casos está indicada la apertura de las fascias de las extremidades para evitar que el edema secundario provoque isquemia⁵²⁻⁵⁵. Sin embargo, la fasciotomía no debe hacerse de rutina ya que no está exenta de complicaciones.

Se necesita criterio para realizarla o no en la operación vascular y una atenta vigilancia en el postoperatorio por si fuese necesaria. Si se hace precozmente puede ser útil la fasciotomía subcutánea a través de pequeñas incisiones⁵⁶. El no hacer la fasciotomía a tiempo, cuando está indicada, puede llevar a la pérdida de la extremidad.

Para Rich y Spencer^{15,29} la fasciotomía se debe plantear ante las siguientes circunstancias:

- Retraso de más de seis horas en la reconstrucción arterial.
- Lesiones combinadas arteriales y venosas, sobre todo a nivel poplíteo.
- Estados de shock prolongados con hipotensión importante.
- Traumatismo masivo de los tejidos blandos.
- Edema masivo, antes o después de la operación.

Postoperatorio

Durante el postoperatorio debe someterse al paciente a una vigilancia permanente, sobre todo durante los primeros días. Las complicaciones pueden surgir bruscamente y no reconocerlas a tiempo puede llevar a la pérdida de la extremidad o de la vida.

Es necesario mantener una buena función circulatoria, evitando las hipotensiones y los estados de shock, aportando los líquidos y la sangre o derivados necesarios y si es preciso utilizar medicación inotrópica. Se evitarán los fármacos vasoconstrictores.

En cuanto a la extremidad, se vigilarán especialmente los pulsos y el estado de la circulación y de las heridas (Tabla 3). Si desaparecen los pulsos, se debe plantear el hacer una arteriografía o explorar en quirófano la arteria reparada.

En algunas ocasiones, con heridas muy contaminadas o pérdidas de tejidos, si la extremidad es viable, por existir una buena circulación colateral, puede ser prudente el no intentar una nueva reconstrucción hasta que se curen las heridas.

Normalmente no se prescriben anticoagulantes si no existe una indicación para ello. Si no está contraindicada debe hacerse profilaxis de T.E.P. Los medicamentos antiagregantes plaquetarios son de utilidad en las reconstrucciones de arterias pequeñas.

En las revascularizaciones tardías y en los traumatismos extensos de los tejidos blandos hay que vigilar en el postoperatorio la posible aparición de cuadros similares al "síndrome de aplastamiento" con rhabdomiolisis, insuficiencia renal aguda y afectación general⁵⁷. Cada vez se da más importancia a los daños

Tabla 3. Vigilancia postoperatoria

Estado general del paciente

- Presión arterial
- Presión venosa central o capilar pulmonar
- Diuresis
- Función respiratoria
- Vigilancia de las lesiones asociadas
- Análisis y otras exploraciones

Estado de la extremidad

- Llenado capilar en los dedos
- Pulsos distales (marcarlos)
- Temperatura y color de la piel
- Llenado venoso
- Aparición de edema
- Hemorragia en la herida
- Infección en la herida
- Si es necesario: Exploraciones especiales:
 - Doppler
 - Arteriografía

locales producidos por la reperfusión, sobre todo si es tardía^{58,59}. Experimentalmente se han ensayado varios fármacos para prevenir los daños provocados por las radicales libres. En la práctica clínica sólo ha confirmado su utilidad la administración de manitol⁵⁸. Con la reperfusión se produce además la liberación de mediadores de la inflamación que van a causar daños generales sobre todo en pulmón, riñón y endotelio, pudiendo provocar cuadros de shock, insuficiencia respiratoria y renal⁶⁰. Pueden aparecer necrosis musculares importantes y cuadros sépticos por infección masiva que requieran la amputación de la extremidad.

En las heridas abiertas se mantendrá el tratamiento con antibióticos mientras que en los traumatismos vasculares cerrados se seguirá una pauta de profilaxis como en la cirugía vascular electiva.

En conclusión, las heridas vasculares son cada vez más frecuentes en nuestro medio y su diagnóstico y tratamiento no es difícil en la mayoría de los casos aunque puede serlo. Lo más importante es que el tratamiento sea precoz y adecuado, evitando con ello la pérdida de la extremidad o de la vida.

El entrenamiento del personal de rescate o de primeros auxilios e incluso de la población en general evitaría muchas muertes por hemorragia. Se requiere una buena organización para conseguir un traslado urgente del herido. Las heridas vasculares deben ser tratadas en el primer centro donde se traslada el enfermo, por un cirujano especializado o en su defecto por uno entrenado en suturas vasculares y que conozca las técnicas y recursos de la cirugía vascular. Cualquier nuevo retraso empeora el pronóstico.

En el tratamiento del politraumatismo grave con heridas vasculares es necesaria la colaboración de distintas especialidades quirúrgicas. Deben establecerse prioridades en el manejo según el riesgo vital de cada lesión, intentando después la conservación de la extremidad.

Bibliografía

- Vaquero Morillo F. Traumatismos de los miembros inferiores. En: Vaquero F (ed). *Isquemias agudas*. Barcelona: Uriach, 1994; 411-8.
- Caps MT. The epidemiology of vascular trauma. *Semin Vasc Surg* 1998;11:227-31.
- Fingerhut A, Leppäniemi AK, Androulakis GA et al. Experiencia europea con las lesiones vasculares. *Clínicas Quirúrgicas de Norteamérica* (ed. esp.) 2002;82:169-81.
- Gutiérrez Julián JM, Menéndez Herrero MA, Rodríguez Olay JJ, Álvarez Fernández LJ. Isquemia aguda por traumatismo vascular. En: Vaquero F (ed) *Isquemias agudas*. Barcelona: Uriach, 1994; 371-386.
- Alvarez LJ, Estevan JM, Pacho AJ, Valle A, De la Torre A, Diez O, et al. Complicaciones arteriales de los cateterismos cardíacos. *Angiología* 1983;35:103-11.
- Buisan JM, Atienza M, Lorente MC, Azcona JM. Traumatismos yatrogénicos por cateterismo. En: Vaquero F (ed.) *Isquemias agudas*. Barcelona: Uriach, 1994;439-47.
- Arafa OE, Pedersen TH, Svennevig JL, Fosse E, Geiran OR. Vascular complications of the intraaortic ballon pump in patients undergoing open heart operations: 15 year experience. *Ann Thorac Surg* 1999;67:645-51.
- Sprouse LR, Botta DM, Hamilton IN. The management of peripheral vascular complications with the use of percutaneous suture-mediated closure devices. *J Vasc Surg* 2001;33:688-93.
- Brener BJ, Couch NP. Peripheral arterial complications of left heart catheterization and their management. *Am J Surg* 1973; 125:521-6.
- Agundez Gomez I, Fernández Alonso L, López Coronado JL, Rábago G, Martín Trenor A. Lesión de la arteria poplítea durante el recambio articular de la rodilla. *Angiología* 1999;51:271-4.
- Da Silva MS, Sobel M. Popliteal vascular injury during Knee arthroplasty. *J Surg Res* 2003;109:170-4.
- Marsal Machin T, Duato A, Marsal Claramunt C. Traumatismos yatrogénicos excluyendo cateterismos. En: Vaquero F (ed.). *Isquemias agudas*. Barcelona: Uriach, 1994;429-37.
- Rich NM, Baugh JH, Hughes CW. Acute arterial injuries in Vietnam: 1000 cases. *J Trauma* 1970;10:359-69.
- Rich NM. Surgeon's response to battlefield vascular trauma. *Am J Surg* 1993;166:91-6.
- Rich MR, Spencer F.C. *Vascular Trauma. Etiology, incidence and clinical pathology*. Philadelphia: Saunders, 1978;22-43.
- Callejas JM, Lerma R, Mairal M. Fistulas arteriovenosas traumáticas. En: Vaquero F (Ed.). *Isquemias agudas*. Barcelona: Uriach, 1994;449-56.
- González RP, Falimirski ME. The utility of physical examination in proximity penetrating extremity trauma. *Am Surg* 1999; 65:784-9.
- Nassoura ZE, Ivatury RR, Simon RJ, Jabbour N, Vinzons A, Stahl W. A reassessment of Doppler pressure indices in the detection of arterial lesions in proximity penetrating injuries of extremities: a prospective study. *Am J Emerg Med* 1999;14: 151-6.
- Lynch K, Johansen K. Can Doppler pressure measurement replace "exclusion" arteriography in the diagnosis of occult extremity arterial trauma? *Ann Surg* 1991;214:737-41.
- Schartz MR, Weaver FA, Bauer M, Siegel A, Yellin A.E. Refining the indications for arteriography in penetrating extremity trauma: a prospective analysis. *J Vasc Surg* 1993;17:116-22.
- Carrillo EH, Spain DA, Miller FB, Richardson J.D. Lesiones de los vasos femorales. *Clínicas Quirúrgicas de Norteamérica* (ed. esp.) 2002;82:49-64.
- Rozycki GS, Tremblay LN, Feliciano DV, McClelland WB. Blunt vascular trauma in the extremity: diagnosis, management, and outcome. *J Trauma* 2003;55:814-24.
- Shackford SR, Rich NR. Peripheral vascular injury. En: Feliciano DV, Moore EE, Mattox KL (eds). *Trauma* (3ª ed), Stamford: Appleton and Lange, 1996;819-52.
- Frykberg ER. Lesiones vasculares poplíteas. *Clínicas Quirúrgicas de Norteamérica* (ed. esp.) 2002;82:65-86.
- Fields CE, Latifi R, Ivatury RR. Lesiones vasculares del brazo y el antebrazo. *Clínicas Quirúrgicas de Norteamérica* (ed esp.) 2002; 82:101-10.
- Alvarez Fernández LJ, Llanaez J, Yoldi R, Carreño JA. Traumatismos de los miembros superiores. En: Vaquero F. (Ed.) *Isquemias agudas*. Barcelona: Uriach, 1994;397-410.
- Haimovici H. Procedures for exposure of arteries. En: Haimovici, H (ed) *Vascular Surgery*. New York: Mc Graw-Hill. 1976.
- Stoney RJ, Effney DJ. *Comprehensive vascular exposures*. Philadelphia: Lippincott-Raven, 1998.
- Rich MR, Spencer FC. *Vascular Trauma. Management of acute arterial injuries*. Philadelphia: Saunders, 1978;75-105.
- American College of Surgeons Committee on Trauma. Management of peripheral vascular trauma. *Bull Am Coll Surg* 1990;75:16-7.
- Austin OMB, Redmond HP, Burke PE, Grace PA, Bouchier-Hayes D.B. Vascular Trauma-a review. *Am Coll Surg* 1995;181:91-108.
- Ballinger WF, Rutherford RB, Zuidema GD. *Management of trauma*. 2ª ed, Philadelphia: Saunders, 1973.
- Melton SM, Croce MA, Patton JH, Pritchard FE, Minard G, Kudsk KA, et al. Popliteal artery trauma. Systemic anticoagulation and

- intraoperative thrombolysis improves limb salvage. *Ann Surg* 1997;225:518-27.
34. Feliciano DV, Herskowitz K, O'Gorman RB, Cruse PA, Brant ML, Burch JM, et al. Management of vascular injuries in the lower extremities. *J Trauma* 1988;28:319-28.
 35. Feliciano DV, Mattox KL, Graham JM, Bitondo CG. Five year experience with PTFE grafts in vascular wounds. *J Trauma* 1985; 25:71-82.
 36. Shah DM, Leather RP, Karmody AM. Polytetrafluoroethylene grafts in rapid reconstruction of acute contaminated peripheral vascular injuries. *Am J Surg* 1984;148:229-33.
 37. Feliciano DV. Procedimientos heroicos para el tratamiento de las lesiones vasculares: función de las derivaciones extraanatómicas. *Clínicas Quirúrgicas de Norteamérica* (ed esp) 2002; 82:111-20.
 38. Russell WL, Sailors DM, Whittle TB, Fisher DF, Burns RP. Limb salvage versus traumatic amputación. A decisión based on a seven-part predictive index. *Ann Surg* 1991;213:473-80.
 39. Johansen K, Daines M, Howey T, Helfet D, Hansen S.T. Objective criteria accurately predict amputation following lower extremity trauma. *J Trauma* 1990;30:568-72.
 40. Rich NM. Complicaciones del tratamiento de las lesiones vasculares. *Clínicas Quirúrgicas de Norteamérica* (ed esp) 2002; 82:137-67.
 41. Nichols JS, Lillehei KO. Nerve injury associated with acute vascular trauma. *Surg Clin North Am* 1988;68:837-53.
 42. Parry NG, Feliciano DV, Burke RM, Cava RA, Nicholas JM, Dente CJ, et al. Management and short-term patency of lower extremity venous injuries with various repairs. *Am J Surg* 2003;186:631-5.
 43. Orcutt MB, Levine BA, Root HD, Sirinek KR. The continuing challenge of popliteal vascular injuries. *Am J Surg* 1983;146:758-61.
 44. Snyder WH, Wathins WL, Whiddon LL, Bone GE. Civilian popliteal artery trauma: An eleven year experience with 83 injuries. *Surgery* 1979;85:101-8.
 45. Harkin DW, D' Sa AA, Yassin MM, Young IS, Mc Eney J, MC Master D, et al. Reperfusion injury is greater with delayed restoration of venous outflow in concurrent arterial and venous limb injury. *Br J Surg* 2000;87:734-41.
 46. Mc Henry TP, Holcomb JB, Aoki N, Lindsey RW. Fractures with major vascular injuries from gunshot wounds: implications of surgical sequence. *J Trauma* 2002;53:717-21.
 47. Rich NM, Metz CW, Hutton JE, Baugh J.H, Hughes C.W. Internal versus external fixation of fractures with concomitant vascular injuries in Vietnam. *J Trauma* 1971;11:463-73.
 48. Nichols JG, Svoboda JA, Parks SN. Use of temporary intraluminal shunts in selected peripheral arterial injuries. *J Trauma* 1986; 26:1094-6.
 49. Barros D'Sa AA. The rationale for arterial and venous shunting in the management of limb vascular injuries. *Eur J Vasc Surg* 1989;3:471-4.
 50. Sriussadaporn S, Pak-Art R. Temporary intravascular shunt in complex extremity vascular injuries. *J Trauma* 2002;52:1129-33.
 51. Visser PA, Hemreck AS, Pierce G.E. Prognosis of nerve injuries incurred during acute trauma to peripheral arteries. *Am J Surg* 1980;140:596-9.
 52. Patman RD, Thompson JE. Fasciotomy in peripheral vascular surgery. Report of 164 patients. *Arch Surg* 1970;101:663-72.
 53. Feliciano DV, Cruse PA, Spjut-Patrinely V, Burch JM, Mattox KL. Fasciotomy after trauma to the extremities. *Am J Surg* 1988; 156:533-6.
 54. Jensen SL, Sandermann J. Compartment syndrome and fasciotomy in vascular surgery. A review of 57 cases. *Eur J Vasc Endovasc Surg* 1997;13:48-53.
 55. Velmahos GC, Toutouzas KG. Traumatismos vasculares y Síndromes de compartimiento. *Clínicas Quirúrgicas de Norteamérica* (ed esp) 2002;82:121-36.
 56. Patman RD, Poulos E, Shires GT. The management of civilian arterial injuries. *Surg Gynecol Obstet* 1964;118:725-38.
 57. Haimovici H. Muscular, renal and metabolic complications of acute arterial occlusions; myonephropathic-metabolic syndrome. *Surgery* 1979;85:461-8.
 58. Adiseshiah M, Round J.M, Jones D.A. Reperfusion injury in skeletal muscle: a prospective study in patients with acute ischaemia and claudicants treated by revascularization. *Br J Surg* 1992; 79:1026-9.
 59. Mc Cord J.M. Oxygen-derived free radicals in post-ischaemic tissue injury. *N Engl J Med* 1985;312:159-63.
 60. Grace P.A. Ischaemia-reperfusion injury. *Brit J Surg* 1993; 81:637-47.